UNIVERSITÉ CÔTE D'AZUR
FACULTÉ DE MÉDECINE

TUT'EC
OS

Rhumatologie
Imagerie dans les pathologies rhumatoïdes
Sans patient
Sans geste clinique

Nom du rédacteur : Nihal Marouk Date de rédaction :

31/01/24 Relecture intra-ou transdisciplinaire :

Situation de départ N° 228 - Découverte d'une anomalie osseuse et articulaire à l'examen d'imagerie

Domaine de compétence n°1 : Iconographie

Attendus d'apprentissage de la situation abordée :

1- Localiser et décrire l'anomalie sur l'imagerie : topographie / structure(s) atteinte(s)

2- Identifier des signes d'imagerie d'arthrose, d'arthrite et/ou d'arthropathie microcristalline

Patient simulé : NON

Matériel nécessaire à la station:

- Mannequin NON
- Brancard NON

UNIVERSITÉ CÔTE D'AZUR
FACULTÉ DE MÉDECINE

TUT'EC
OS

Instructions à l'étudiant

Vous êtes interne en rhumatologie . Vous trouverez les imagerie de 3 de vos patients :

N°1 : Claudette 88 ans, IMC à 32, sans autre antécédent

N°2 : Pauline 32 ans, IMC 21, aux antécédents de Maladie de Crohn et de Diabète de type 1

N°3 : Jacques 77 ans avec arthralgies inflammatoires multiples

Vous vous trouvez face à votre sénior.

Vous avez **8 minutes** pour :

1. Lui décrire les images
2. Relier chaque image au diagnostic le plus plausible en justifiant votre hypothèse

UNIVERSITÉ CÔTE D'AZUR
FACULTÉ DE MÉDECINE

TUT'EC
OS

Fiche de correction pour l'évaluateur (sans le barème)

	Cocher si fait
Tache 1	
Enonce radiographie du genou gauche de face	
Décrit la radiographie : - pincement localisé de l'interligne articulaire du plateau tibial droit - ostéophytose marginale - Ostéocondensation dans les zones d'hyperpression - géodes sous forme de lacunes cerclées en regard du pincement maximal de l'interligne articulaire (zone d'hyperpression)	
Enonce Scanner du bassin en coupe axiale en fenêtre osseuse	
Décrit le Scanner : - un pincement de l'interligne sacro-iliaque gauche - des érosions des articulations sacro-iliaques - Aspect de sacro iliite	
Énonce Radiographie des mains de face	
Décrit : - Érosion de la MCP2 droite - Pincement des MCP2 et MCP3 bilatéral (A et B)	
Tâche 2	
Image 1 = gonarthrose fémoro-tibiale interne	
Justifie par l'argument de fréquence, chez une femme âgée	
Image 2 = faisant évoquer une spondyloarthrite	
Justifie par l'antécédent de MICI de la patiente	
Image 3 = Polyarthrite rhumatoïde	
Devant l'atteinte des interphalangienne proximale	
COMPETENCES GENERIQUES	
APTITUDE À FAIRE LA SYNTHÈSE DES DONNÉES	1 à 5
APTITUDE À COOPÉRER AVEC LES PAIRES	

UNIVERSITÉ CÔTE D'AZUR
FACULTÉ DE MÉDECINE

TUT'ECOS

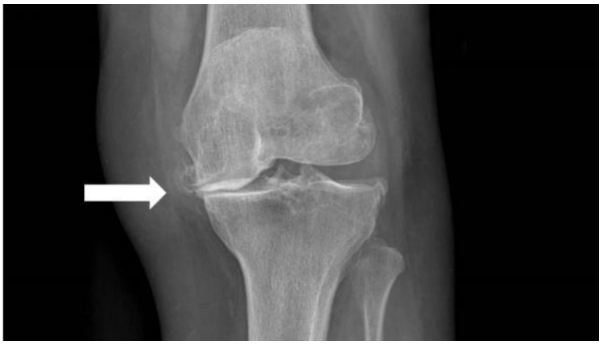

Image 1 : Claudette

Image 2 : Pauline

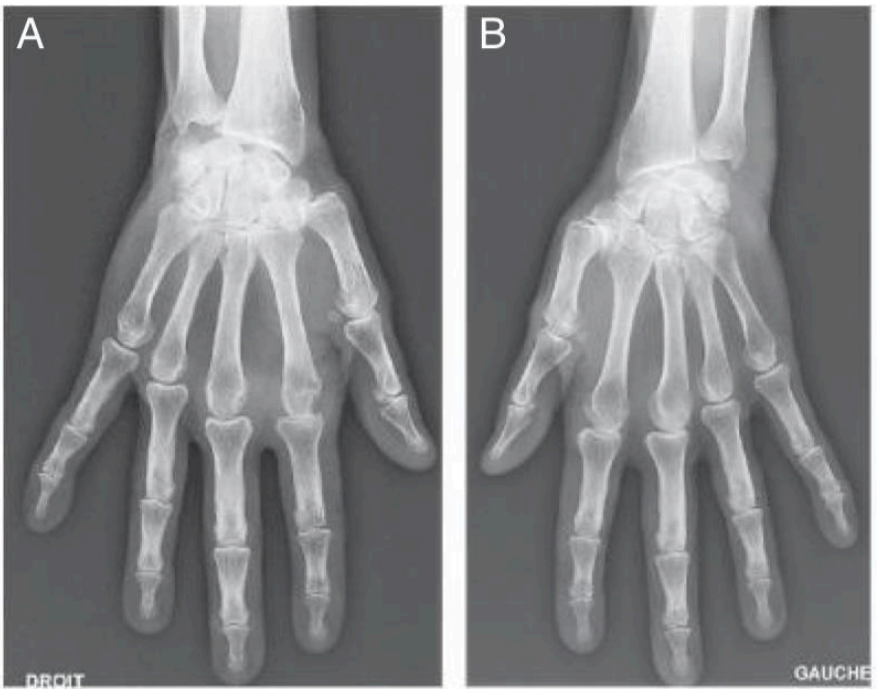

Image 3 : Jacques

UNIVERSITÉ
CÔTE D'AZUR
FACULTÉ
DE MÉDECINE

TUT'ECOS

UNIVERSITÉ CÔTE D'AZUR
FACULTÉ DE MÉDECINE

TUT'EC
OS

Fiche de correction avec le barème : non communiqué à l'évaluateur

	Cocher si fait
Tâche 1	
Enonce radiographie du genou gauche de face	/1
Décrit la radiographie : (OK si 3 sur 4) - Pincement localisé de l'interligne articulaire du plateau tibial droit - Ostéophytose marginale - Ostéocondensation dans les zones d'hyperpression - Géodes sous forme de lacunes cerclées en regard du pincement maximal de l'interligne articulaire (zone d'hyperpression)	/4
Enonce Scanner du bassin en coupe axiale en fenêtre osseuse	/1
Décrit le Scanner : - Pincement de l'interligne sacro-iliaque gauche - Érosions des articulations sacro-iliaques - Aspect de sacro iliite	/3
Énonce Radiographie des mains de face	/1
Décrit : - Érosion de la MCP2 droite - Pincement des MCP2 et MCP3 bilatéral (A et B)	/2
Tâche 2	
Image 1 = gonarthrose	/1
Justifie par l'argument de fréquence, chez une femme âgée	/1
Image 2 = faisant évoquer une spondyloarthrite	/1
Justifie par l'antécédent de MICI de la patiente	/1
Image 3 = Polyarthrite rhumatoïde	/1
Devant l'atteinte des interphalangiennes proximales	/1
COMPÉTENCES GÉNÉRIQUES	
APTITUDE À FAIRE LA SYNTHÈSE DES DONNÉES	1 à 5
APTITUDE À COOPÉRER AVEC LES PAIRES	